BRACHIAL PLEXUS – n. musculocutaneus

N. MUSCULOCUTANEUS C_{5-6} – stambi LATERAL cord šaka

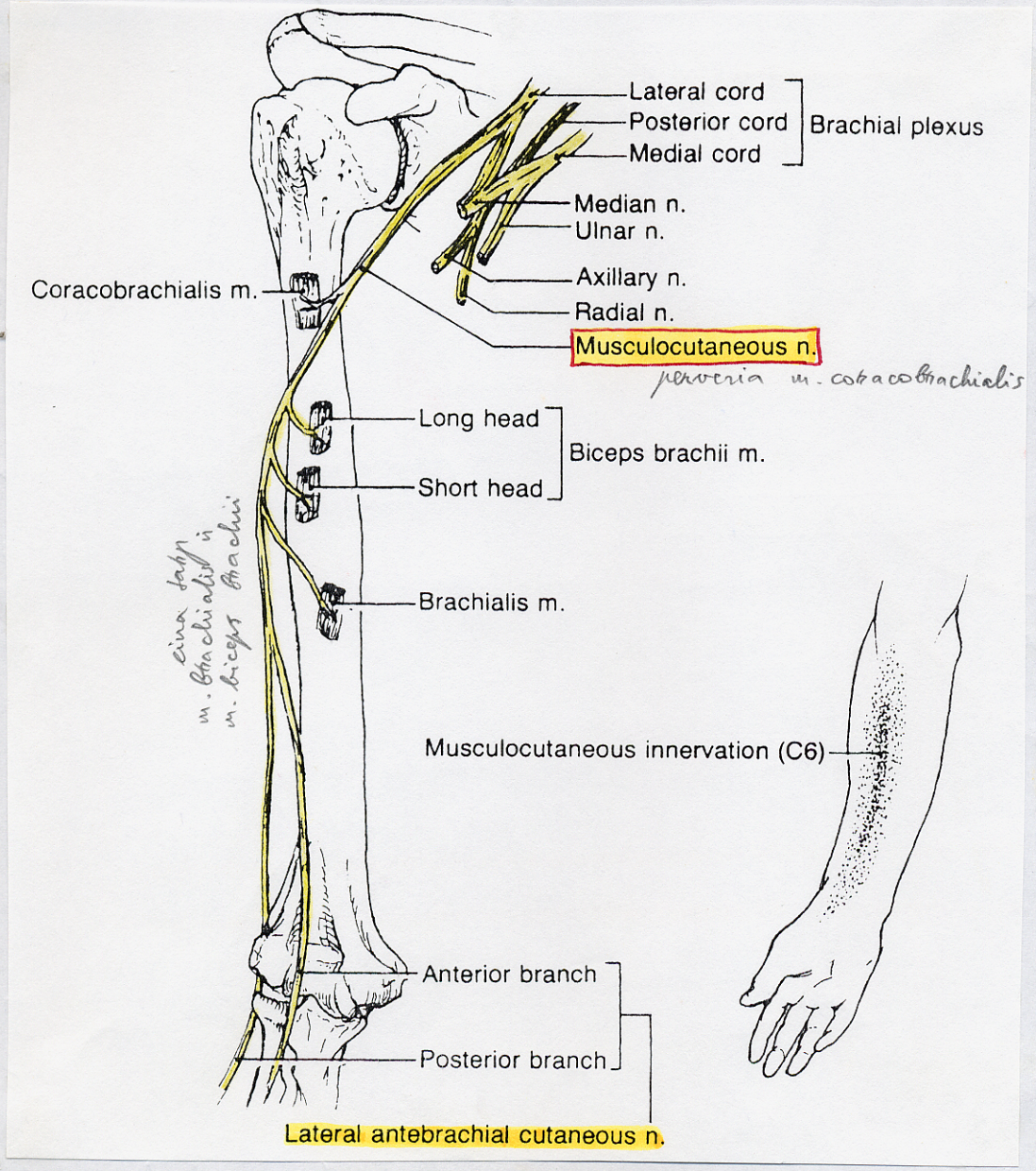

N. MUSCULOCUTANEUS —(ties alkūne praduria fasciją)→ N. CUTANEUS ANTEBRACHII LATERALIS

(žasto priekiniai raumenys:
1) m. biceps brachii
2) m. coracobrachialis
3) m. brachialis)

(dilbio lateralinė oda)
eina poodyje šalia v. cephalica

- pažeidus n. musculocutaneus:
  - išlieka lengva dilbio flehsija m. brachioradialis, flehsoriai prasidedantys nuo epicondylus medialis
  - išlieka lengva dilbio supinacija m. supinator

BRACHIAL PLEXUS – n. axillaris, n. radialis

N. AXILLARIS

• pažeidus n. axillaris: 1) pilnai iškrenta žasto abdukcija 2) stipriai nukenčia žasto fleksija / ekstenzija

N. CUTANEUS BRACHII LATERALIS SUPERIOR ← N. AXILLARIS ← POSTERIOR cord

(m. deltoideus, m. teres minor)

N. RADIALIS

C_5 – Th_1 – POSTERIOR cord tęsinys

žr. YOKOCHI – 371 (jau nuskenuota – A20(8) p.)

MOTORIKA – ekstenzija per visus sąnarius, dalis supinacijos
• pažeidus n. radialis → → "wrist drop"

motorikos tyrimą – žr. "EXAMINATION TECHNIQUES"

N. CUTANEUS BRACHII POST. ← N. RADIALIS

N. CUTANEUS BRCHII LATERALIS INF.

N. CUTANEUS ANTEBRACHII POST.

m. triceps brachii

canalis humeromuscularis

atskyla dar prieš pasidalinant į šakas

m. brachioradialis, m. anconeus, m. extensor carpi radialis longus

išlenda iš po m. brachialis į sulcus cubitalis anterior lateralis (tarp m. brachialis ir m. brachioradialis)

R. PROFUNDUS
motorika

veria m. supinator

N. INTEROSSEUS POSTERIOR

eina tarp giliojo ir paviršinio ekstenzorių skrokšnių (šalia a. interossea post.)

(dilbio užpakaliniai raumenys:
1) m. supinator
2) m. extensor digitorum
3) m. extensor carpi radialis brevis
4) m. extensor carpi ulnaris
5) m. extensor indicis
6) m. extensor dig. V
7–8) mm. extensores pollicis longus et brevis
9) m. abductor pollicis longus

R. SUPERFICIALIS
sensorika

eina in sulcus radialis, lateralian a. radialis

ties dilbio vidurinio ir apatinio 1/3 dalių riba suka (virš m. brachioradialis) į nugarinį paviršių

NN. DIGITALES DORSALES

žr. A20(14)

N.B. plaštaką pasiekia tik juntamoji šaka

• midhumeral fracture – nenukenčia m. triceps inervacija
• radial fracture – nukenčia tik r. profundus (sensorika išlieka)

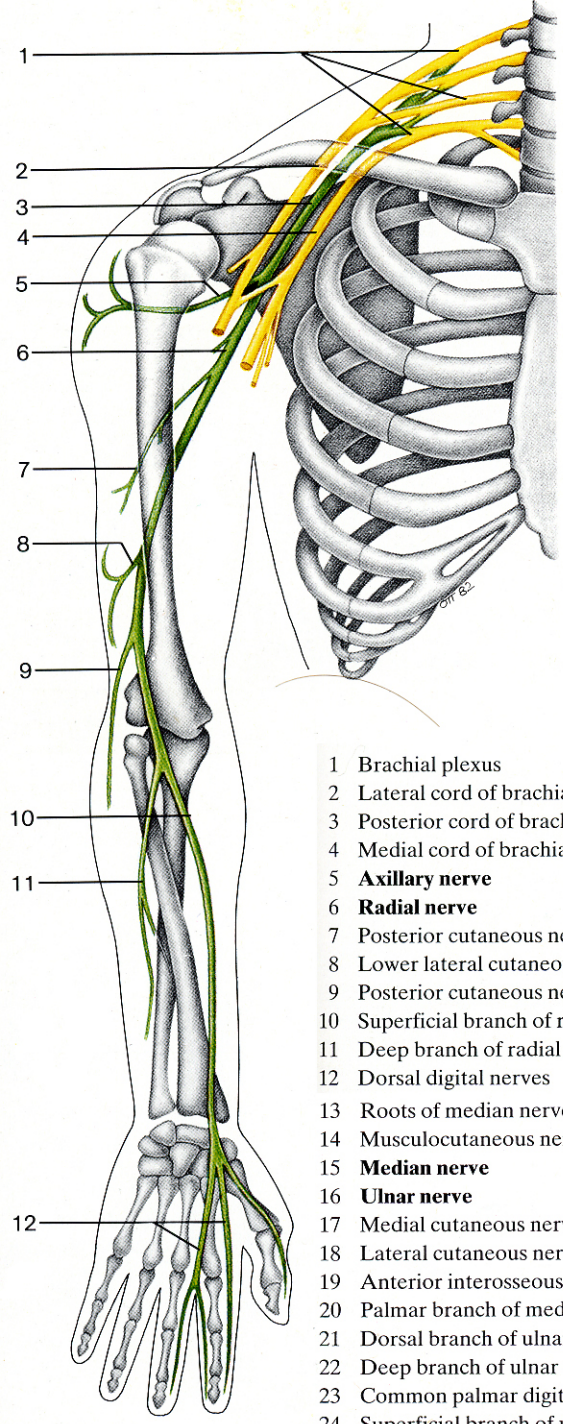

1 Brachial plexus
2 Lateral cord of brachial plexus
3 Posterior cord of brachial plexus
4 Medial cord of brachial plexus
5 **Axillary nerve**
6 **Radial nerve**
7 Posterior cutaneous nerve of arm
8 Lower lateral cutaneous nerve of arm
9 Posterior cutaneous nerve of forearm
10 Superficial branch of radial nerve
11 Deep branch of radial nerve
12 Dorsal digital nerves
13 Roots of median nerve
14 Musculocutaneous nerve
15 **Median nerve**
16 **Ulnar nerve**
17 Medial cutaneous nerves of arm and forearm
18 Lateral cutaneous nerve of forearm
19 Anterior interosseous nerve
20 Palmar branch of median nerve
21 Dorsal branch of ulnar nerve
22 Deep branch of ulnar nerve
23 Common palmar digital nerves of median nerve
24 Superficial branch of ulnar nerve

Main branches of radial nerve.

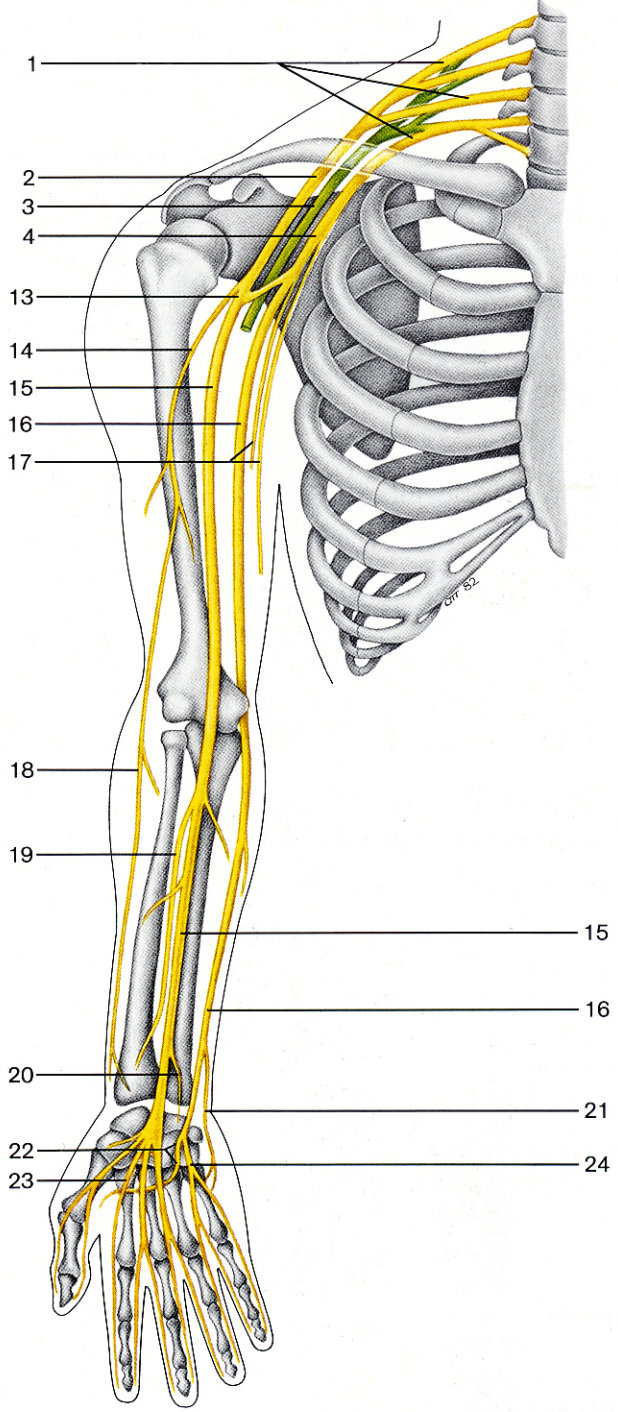

Main branches of musculocutaneous, median and ulnar nerves.

BRACHIAL PLEXUS – n. axillaris, n. radialis

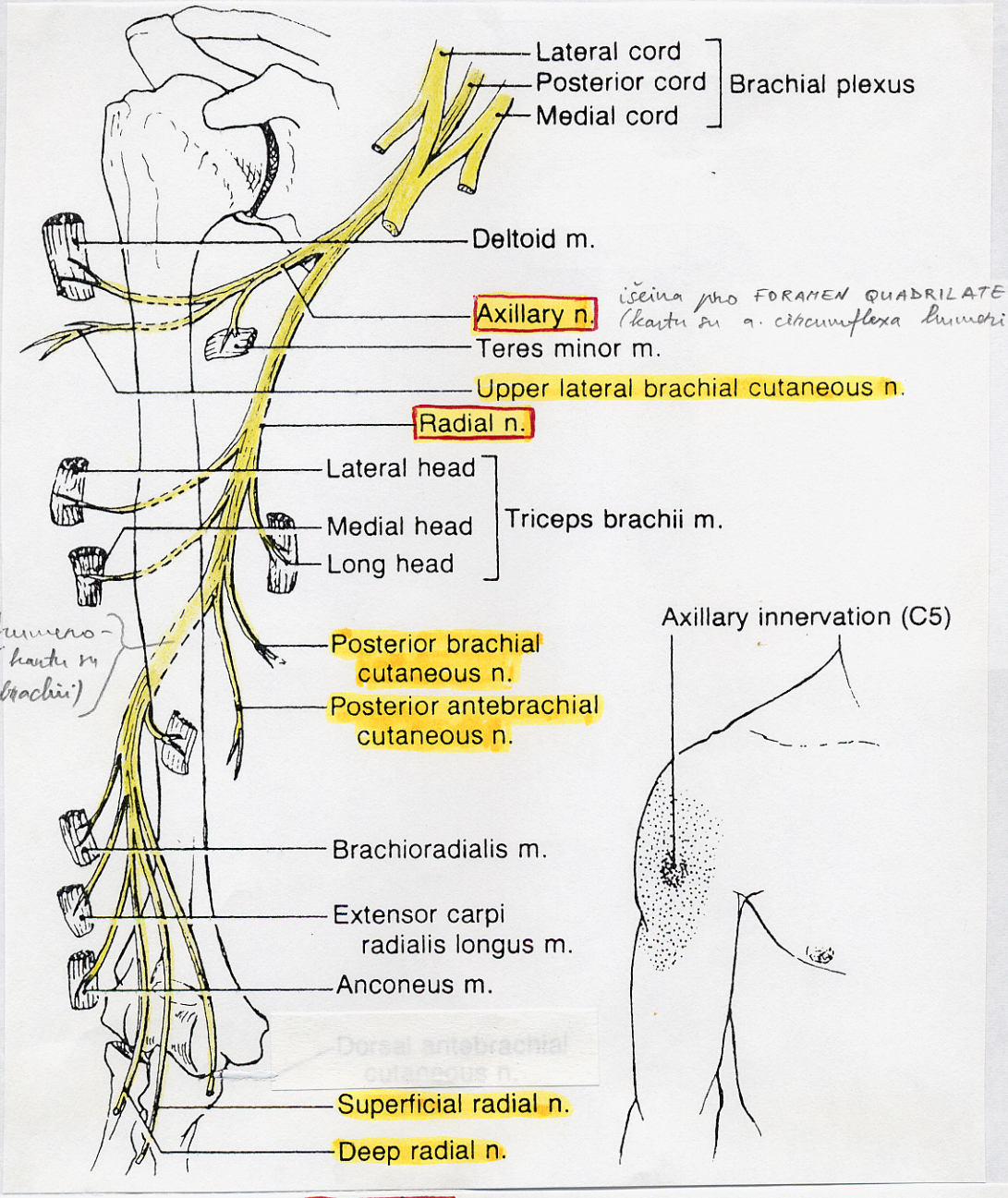

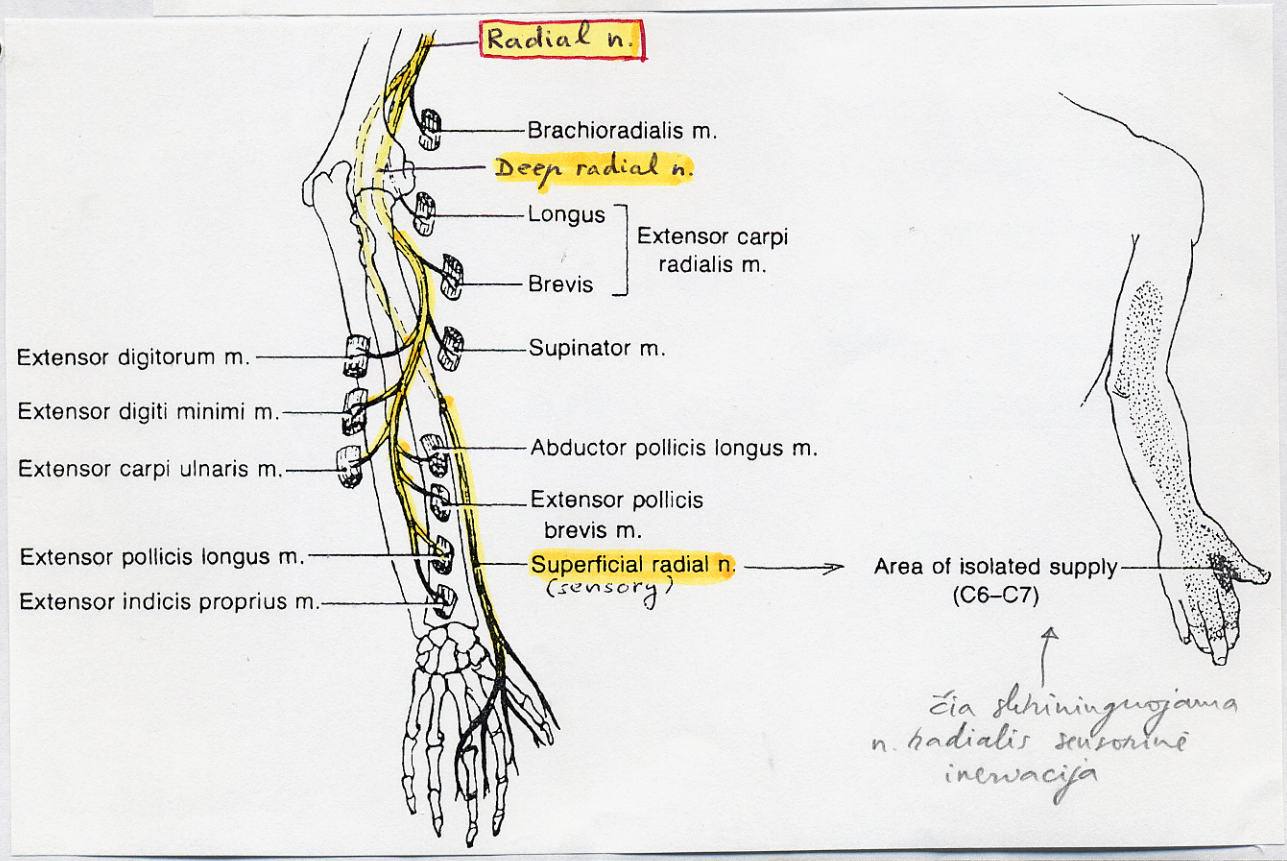

BRACHIAL PLEXUS – n. ulnaris

N. ULNARIS

$C_8 - Th_1$ – MEDIAL cord tęsinys

žr. YOKOCHI – 371 in A20(8a) p.

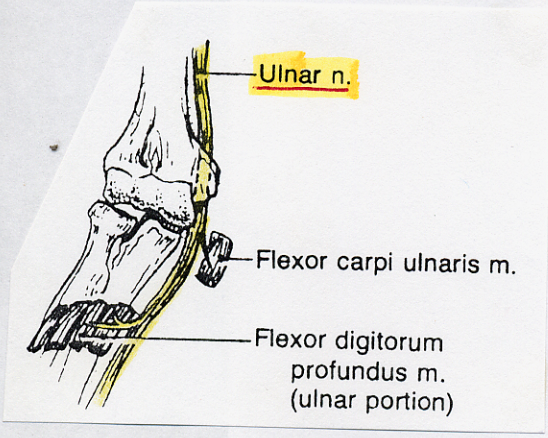

N. ULNARIS

žaste eina medialiau a. brachialis, n. medianus

ŽASTE ŠAKŲ NEDUODA

pro oda už epicondylus medialis (in sulcus n. ulnaris), kartu su a. collaterali ulnaris sup.

m. flexor carpi ulnaris,
m. flexor digitorum profundus medial. dalis

eina in sulcus ulnaris, medialiau a. ulnaris

tarp ulna ir m. flexor carpi ulnaris sulka į dorsalinę paviršių

1 **R. DORSALIS** → **NN. DIGITALES DORSALES**

doksalinė plaštakos inervacijos dalis

N.B. eina virš retinaculum flexorum

ŽIRNIS
HAMULUS

2 **R. SUPERFICIALIS** (m. palmaris brevis) → **NN. DIGITALES PALMARES COMMUNES** → **NN. DIGITALES PALMARES PROPRII**

žr. A20(14)

palmarinė plaštakos inervacijos dalis

3 **R. PROFUNDUS**

1) abductor dig. V muscle
2) opponens dig. V muscle
3) flexor dig. V (brevis) muscle
4) mm. lumbricales III – IV
5) mm. interossei dorsales et palmares
6) m. adductor pollicis
7) m. flexor pollicis brevis (gilioji galva)

BRACHIAL PLEXUS – n. ulnaris

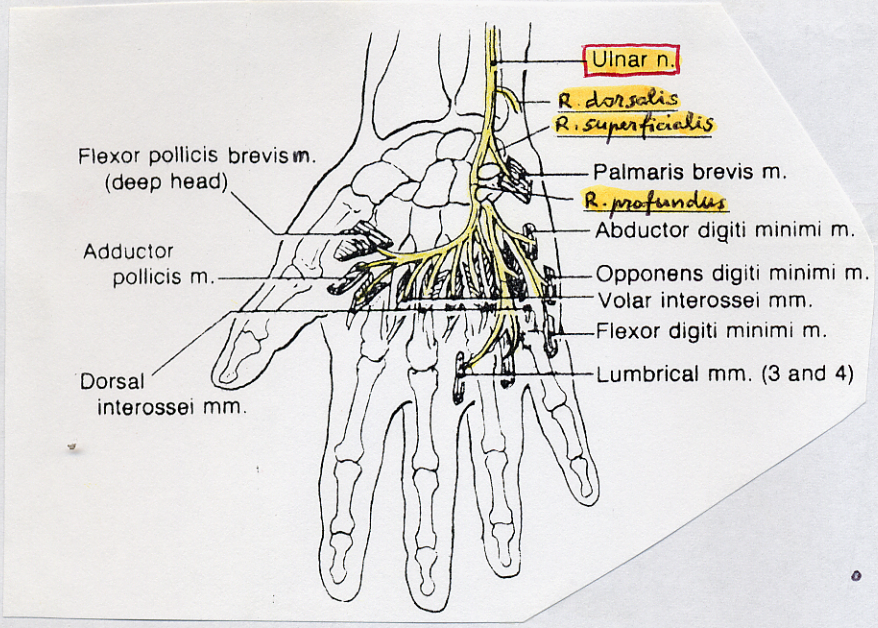

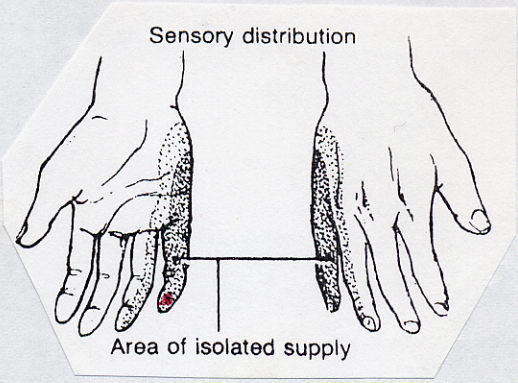

• čia skiriningnojama n. ulnaris sensorinė inervacija

• motorikos tyrimą – žr. "EXAMINATION TECHNIQUES"

• sensorika – visa ulnarinė plaštakos pusė (kita dina išilgai IV piršto)

• spėjama Dupuytren contracture patogenezė: CAD (ISL) → referred pain to Th_1 dermatome

• užgavus n. ulnaris in sulcus n. ulnaris epicondyli med. – – "funny bone" (tingling finger V and hypothenar)

• jei yra abnormally small CARRYING ANGLE of elbow, tempiamas n. ulnaris (S. CUBITUS VALGUS)

• pažeidus n. ulnaris – "CLAW HAND"

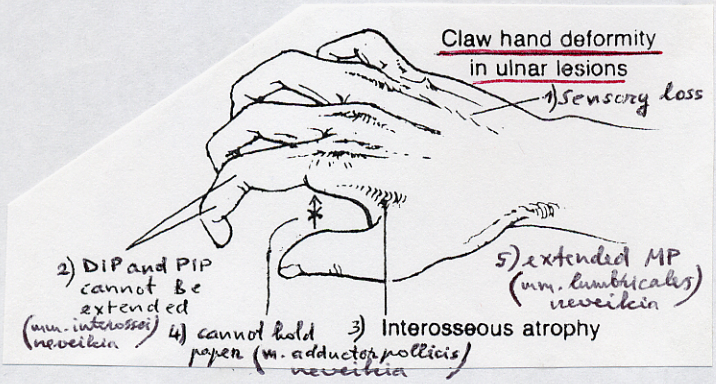

BRACHIAL PLEXUS — n. medianus

N. MEDIANUS C_{6-8} — MEDIAL and LATERAL cords darinys

žr. (YOKOCHI) 371 in A20(8a) p.

Motorika – danguma dilbio flehsorių + + pronatoriai tyrimas – žr. "EXAM TECHNIQUES"

Sensorika – nei žasto, nei dilbio odos neinervuoja!

ŽASTE ŠAKŲ NEDUODA

N. MEDIANUS

in sulcus bicipitalis medialis

a. brachialis

prieš epicondylus medialis, medialiau a. brachialis

m. biceps

m. pronator teres

eina ant membrana interossea

N. INTEROSSEUS ANTERIOR

(dilbio priekio gilieji raumenys, išsk. m. flexor dig. profundus medialinę krastą)

dilbio priekio paviršiniai raumenys, išsk. m. flexor carpi ulnaris

eina in sulcus medianus (po m. flexor dig. superficialis)

R. PALMARIS

(thenar oda)

R. RECURRENS

thenar raumenys

1) m. opponens pollicis
2) m. abductor pollicis brevis
3) m. flexor pollicis brevis (paviršinė galva)

poodyje

vienintelė NEUROVASKULINĖ struktūra in CANALIS CARPI

po aponeurosis palmaris, gilian arcus palmaris superficialis

NN. DIGITALES PALMARES COMMUNES

(mm. lumbricales I–II)

N.N. DIGITALES PALMARES PROPRII

žr. A20(14)

BRACHIAL PLEXUS – n. medianus

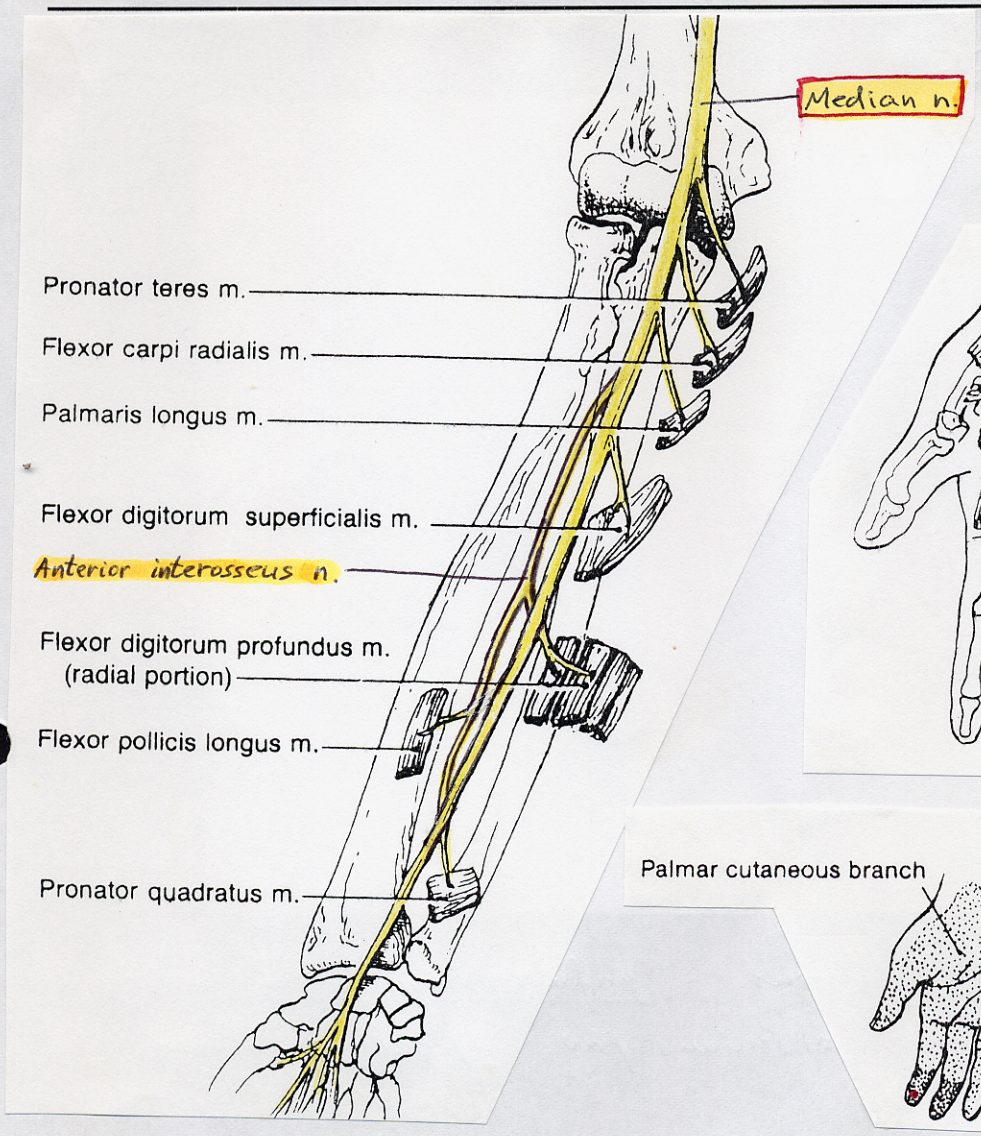

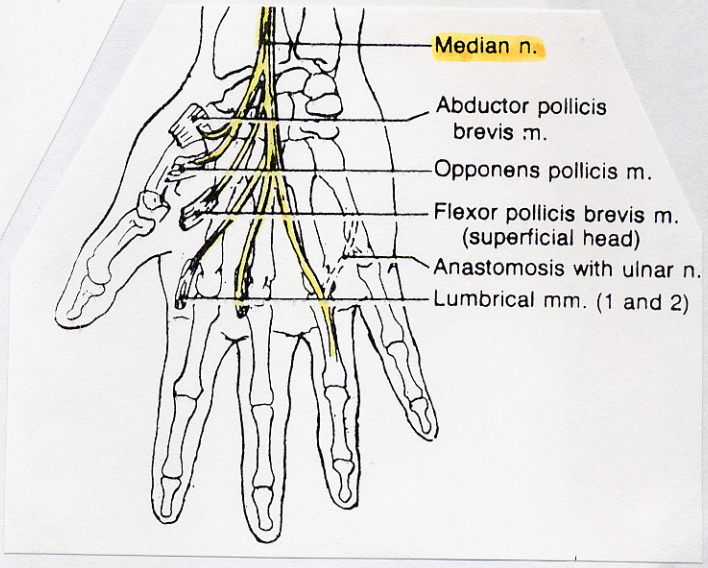

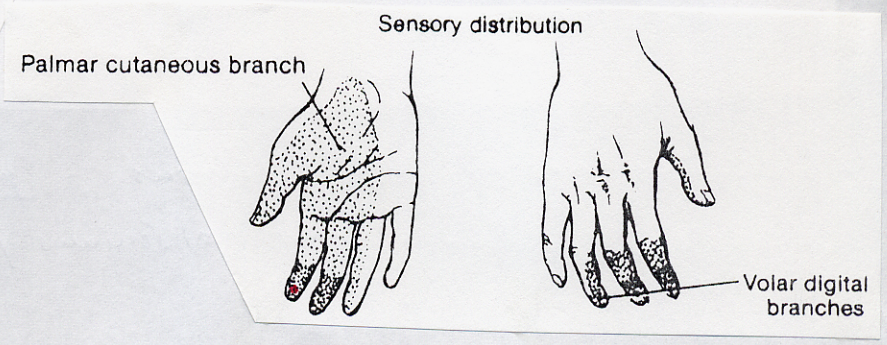

• čia shriningnojama n. medianus sensorika

• N. medianus pažeidimai → "hand of benediction"

• gali būti pažeistas imant kraują iš v. mediana cubiti

• paviršinis anterior wrist sužalojimas gali pažeisti tik R. PALMARIS (thenar jutimai *)
↑ eina virš retinaculum flexorum

• paviršinis delno sužalojimas – R. RECURRENS (thenar motorika *)

• carpal tunnel syndr. – thenar motorika *, pirštų jutimai *, bet thenar jutimai nesutrinka (R. PALMARIS neina per canalis carpi !)

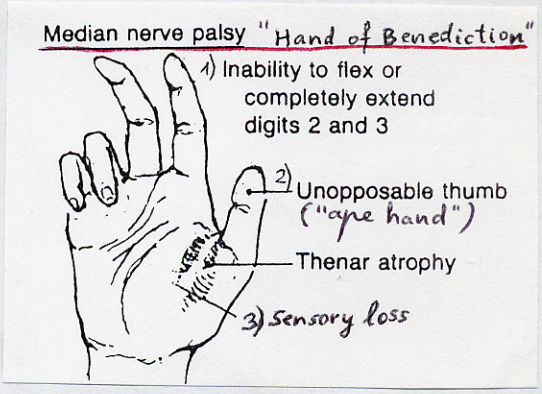

BRACHIAL PLEXUS – plaštakos inervacija

PLAŠTAKOS INERVACIJA

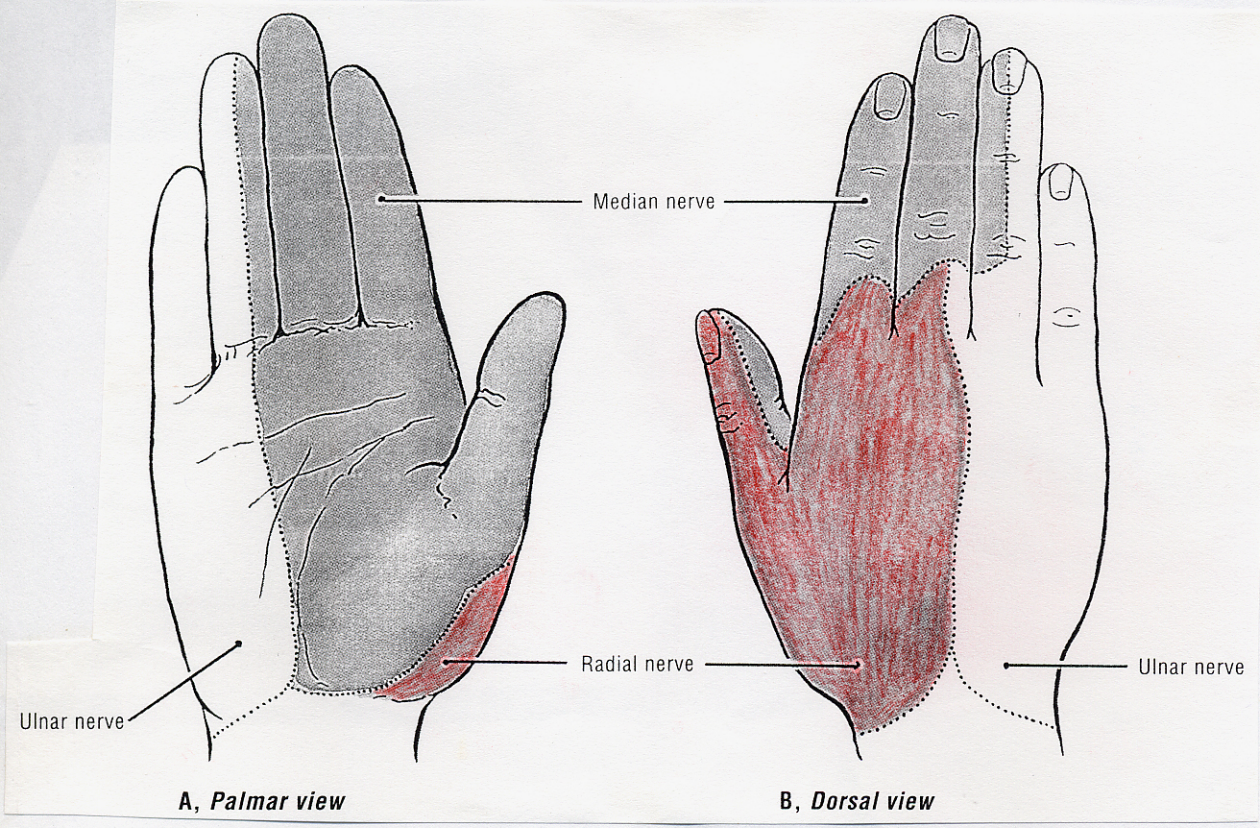

- kiekvienas PIRŠTAS turi 4 nervus; palmariniai nervai svarbesni – – inervuoja: 1) palmarinę pav. 2) šoninius pav. 3) galinę falangą