Myelin – layering of plasma membrane around axon:

- rich in lipids – ištirpsta organiniuose tirpikliuose rutiniškai ruošiant preparatus (matomas kaip clear space around axon)
- kad pamatyti myeliną šviesos mikroskopu – NON-ROUTINE TECHNIQUES:
  a) avoidance of lipid solvents
  b) fixatives – heavy metal oxides (pvz.: osmium tetroxide)
  c) lipid-soluble stains (pvz.: Sudan black B)

Mielinas segmentuotas:

1) INTERNODAL SEGMENT – mielino segmentas
2) NODE of RANVIER – tarpas tarp mielino segmentų

Švanocito produktas –
– EXTERNAL LAMINA (s. lamina basalis – amorfinės ekstraceliulinės medžiagos sluoksnis) – supa Švano ląstelės – aksono kompleksą in PNS.

Elektroniniu mikroskopu mielinas matomas kaip koncentriškai išsidistę electron-opaque (dark) lamellae, kurios sudarytos iš:

1) major dense lines – fused cytoplasmic sides of plasma membranes
2) intraperiod (s. intermediate) lines (less dark) – apposed external surfaces of plasma membranes

- Lamelių tuo daugiau, kuo storesnis aksonas (nuo kelių iki 50 ir daugiau lamelių). Tarp lamelių esti electron-lucent spaces – pati plazminė membrana
- Plazminei membranai apsupant aksoną, iš išorės ir iš vidaus lieka plyšiai – outer MESAXON, inner MESAXON (tai kažkuo panašu į mesentery) (H) – 72

MYELIN SHEATH in PNS

Formuoja SCHWANN cell (kilę iš NEURAL CREST, kai šis atsiskyrė nuo neural tube)

Cytoplasmic compartments of Schwann cell (HAtlas) – 252 → 297

(1) INNER compartment – tarp aksono ir mielino (s. inner collar)

(2) OUTER compartment – mielino išorėje (s. outer collar)

Senesnėje literatūroje outer compartment kartu su external lamina buvo vadinamas NEURILEMMAL (s. SCHWANN) SHEATH

Šilos dvi kompartmentus tarpusavyje sujungia:

(1) PERINODAL cytoplasm – perinodaliniose mielino pakraščiuose

(2) Incisures (s. clefts) of SCHMIDT-LANTERMANN – continuous helical cytoplasmic channel across myelin; išilginiuose mielino pjūviuose atrodo kaip įstrižai plyšiai. (HAtlas – 248 → 294(1))

Jų egzistavimą aiškina dvi versijos:

a) nonfunctional MYELINATION ERROR – tiesiog, formuojantis mielinui, nevisur išsispaudė citoplazma

b) COMMUNICATION PATHWAY – connects inner and outer cytoplasmic compartments

Development of peripheral myelin (H – 72)

1) Švanocitai išsidėsto išilgai aksonų
2) Švanocito griovelyje įsitaiso aksonų pluoštas
3) Storėjant aksonams ir daugėjant švanocitų, griovelyje pasilieka vienas aksonas
4) Griovelio kraštai susiglaudžia virš aksono (susidaro mesaxon)
5) One schwann cell elaborates one internodal segment –
– švanocitas (t.y. jo nucleus-containing region) pradeda suktis aplink aksoną (ROTATING CELL model)*; pradžioje lamelės guli pasluoksniui, vėliau (išsispandžiant citoplazmai) lamelės sugula glaustai** – susidaro mielinas (H – 73)

*Švanocitas apsisuka iki 100 kartų

**lamelės tokioje padėtyje užfiksuoja membraninis proteinas P_0 (protein zero) – locks apposing membranes

1 μm pločio Nodes of RANVIER (kas ≈ 1 mm) ⌐ vs. in CNS

Ties PNS aksonas nelieka nuogas – jį (ties node) ir toliau dengia švanocitas – perinodal cytoplasm, (HAtlas – 251 → 296(2))

↑ adjacent schwann cells are not tightly apposed – extracellular fluid has free access to neuronal membrane

bei apsupa external lamina

Mielino funkcija

Mielinas atlieka aksono el. izoliatoriaus vaidmenį

SALTATORY CONDUCTION – nervinis impulsas greitai plinta (greičiau negu plistų depolarizacijos banga) from node to node.

Ties RANVIER node vyksta depolarizacija – regeneration of action potential – nes čia aksonas kontaktuoja su ekstracelialiniu skysčiu.

Taigi, myelin increases conduction velocity of nerve impulse.

Kuo storesnis aksonas – tuo ilgesnis internodal segment –

– larger diameter axons conduct more rapidly!

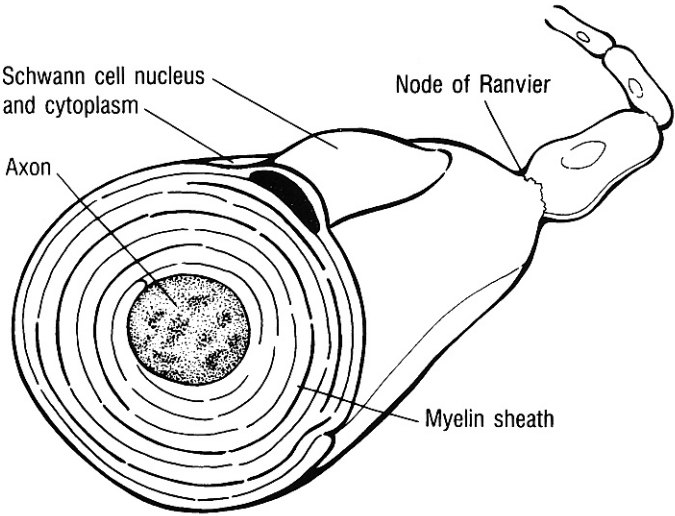
Schwann cell nucleus
and cytoplasm
Node of Ranvier
Axon
Myelin sheath

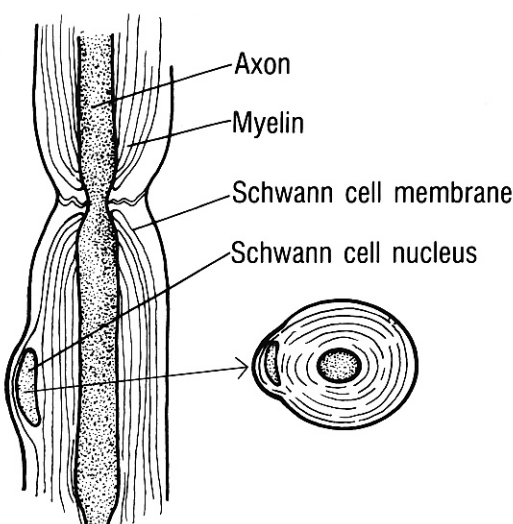
Axon
Myelin
Schwann cell membrane
Schwann cell nucleus

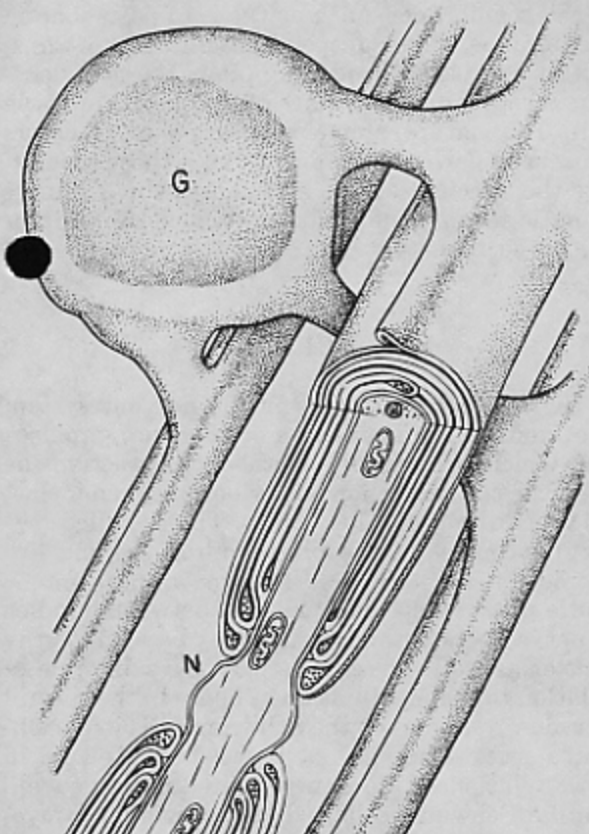

URE 5. *Myelinated coverings of fibers in the central nervous system. Oligodendrocyte* (G) *has three footlike processes going to different axons. The oligodendrocyte's cytoplasmic membrane is indicated in three dimensions in the center of the figure to show the concentric wrappings that form myelin (dark lines). Note that the loops of glial cytoplasm end at the node of Ranvier* (N), *leaving it unmyelinated. (Reproduced from Patton et al.: Introduction to Basic Neurology, by kind permission of the authors and publisher, and modified from Bunge et al.: J. Biophys. Biochem. Cytol., 10:67, 1961.)*

Unmyelinated nerves in PNS

(H) – 72 (HAtlas) – 251 (11.8) (NA) – 70
↓ 298(1)

- Nemielinizuoti aksonai esti ploni.
- Švanocitas guli ištysęs išilgai aksonų.
- Kiekviename individualiame (!) švanocito griovelyje (kurių gali būti 20 ir daugiau) guli plonas aksonas. Griovelio lūpos gali būti praviros arba susiglaudę (mesaxon).

In autonomic plexuses – plnoštas nemielinizuotų aksonų guli viename(!) švanocito griovelyje (kaip somatinės PNS mielinizacijos pradžioje)

Segmentinė demielinizacija – žūva tik kai kurie švanocitai išilgai aksono (pvz.: lead poisoning)

MYELIN SHEATH in CNS – panaši į PNS, tačiau yra skirtumų:

- Formuoja oligodendrocytes (kilę iš NEURAL TUBE).
- Mielinizuoti aksonai sudaro white matter in CNS.
- Mielinizuotų aksonų nesupa external lamina!
- Mielinizuoti aksonai išsidėstę l. glandžiai, jų mielinai kartais kontaktuoja (common intermediate line)
- One oligodendrocyte elaborates several internodal segments (on one axon) and myelinates several axons (up to 40)

  Nucleus-containing part of oligodendrocyte is distant from axon. Nuo oligodendrocito atsišakoja į liežuvelius panašios ataugėlės, kurios apsivynioja aplink aksonus (EXTENDED TONGUE model). Vienas liežuvėlis formuoja vieną internodal segment (iki 1 mm ilgio!)

- mielino išoreje gali nebūti pilno cirkuliaraus citoplazmos sluoksnio – tada nėra ir outer mesaxon
- node of RANVIER aksonas esti visiškai nuogas! (HAtlas) – 253 → 302
  vs. in PNS

In general, centrinis mielinizuotas aksonas nėra tokia griežtai apribota struktūra (kaip periferinis) – jo nesupa external lamina, citoplazmos sluoksnis necirkuliarus (kartais net common intermediate line), aplink nėra endoneuriumo

Unmyelinated nerves (axons) in CNS – jų nesupa iš viso jokie glijos elementai!

MYELINATION

Aksonai išauga „nuogi". Tik vėlian dalis jų mielinizuojasi. Tik po mielinizacijos aksonas gali atlikti tiuhamai savo funkciją.

Įvairūs CNS regionai ir traktai mielinizuojasi skirtingu, bet nustatytu laiku. Turint CNS mielinizacijos tvarkaraštį, galima spręsti apie nervų sistemos funkcinį subrendimą. In general, spinal and brainstem axons myelinate before cerebral axons.

Periferinio nervo struktūra pabaigta, kai įvyksta mielinizacija ir iš mezodermos susiformuoja fibrous connective tissue sheath and blood vessels.

CNS mielinizacija prasideda in utero ir tęsiasi pirmus 2 m. (sulėtėjusi siutezė dar tęsiasi iki adolescence)

OBERSTEINER-REDLICH zone – the junction of two types of connective tissue (staigi riba: Švanocitus pakeičia oligodendrocitai, skaidulinį jung andinį-astrocitai).

- tai tikroji riba tarp CNS ir PNS
- esti kelių mm atstume nuo spinal cord / brainstem paviršiaus, o kartais (pvz.: CN VIII) ir tolian

DEMYELINATION – loss of myelin with relative preservation of axons (diagnozuojama MRI pagalba). Remielinizacija galima in PNS ir tam tikru laipsniu in CNS.

Kadangi CNS ir PNS mieliną formuoja skirtingos ląstelės, tai ir ligos skirtingos:

a) central demyelination (pvz.: MS) b) peripheral demyelination (pvz.: Guillain-Barrè)