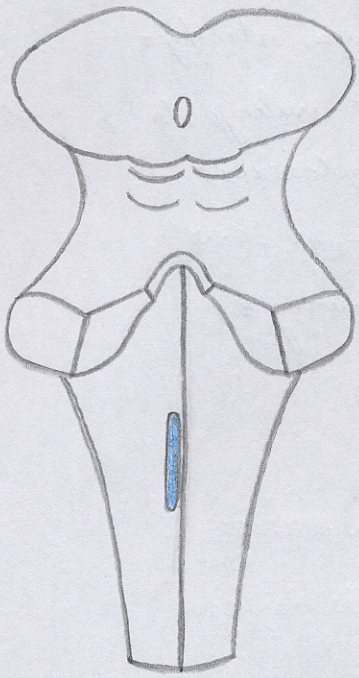

• aplink pagrindinį branduolį esti PERIHYPOGLOSSAL nuclei: nucl. intercalatus, nucl. prepositus, nucl. of Roller

Nucl. n. hypoglossi (GSE)

- rombinės duobės apačioje, dugne (dorsal medullary tegmentum), prie vidurio linijos (TRIGONUM N. HYPOGLOSSI)
  išėję skaidulos kerta sagitaliai medulla (eina lateralinių MLF ir medial lemniscus pakraščiu)
- spinal ventral horns analogas – α-motoneuronai
- inervuoja muscles of the tongue (somitic muscles):
  - INTRINSIC – longitudinal, vertical, transverse
  - EXTRINSIC – styloglossus, hyoglossus, genioglossus (išsk. palatoglossus – n. X)
    (su galūne -glossus)
- cortical SUPRANUCLEAR input is predominantly CONTRALATERAL.

Extra-axial N. XII

- komponentai
  - GSE
  - GSA – proprioreceptcija, per (periferines anastomozes su) n. lingualis nueina į n. V sensorinius branduolius (nucl. mesencephalicus n. V)
- išeina iš smegenų – tarp piramidės ir alyvos (sulcus lateralis ant.) kaip 10–15 rootlets
- išeina iš kaukolės – canalis n. hypoglossi
- pakelini kuriam laikui prisišlieja RADIX SUPERIOR ANSAE CERVICALIS (C_{1-2})

LESIONS

1) periferinis liežuvio paralyžius – atonija, atrofija
2) iškištas laukan (protrusion) liežuvis nukrypsta į nesveiką pusę (neoponuojamas sveikas m. genioglossus)
3) DYSARTHRIA (lingual) neištaria "YELLOW LORRY"
4) DYSPHAGIA (initial stage of swallowing *)

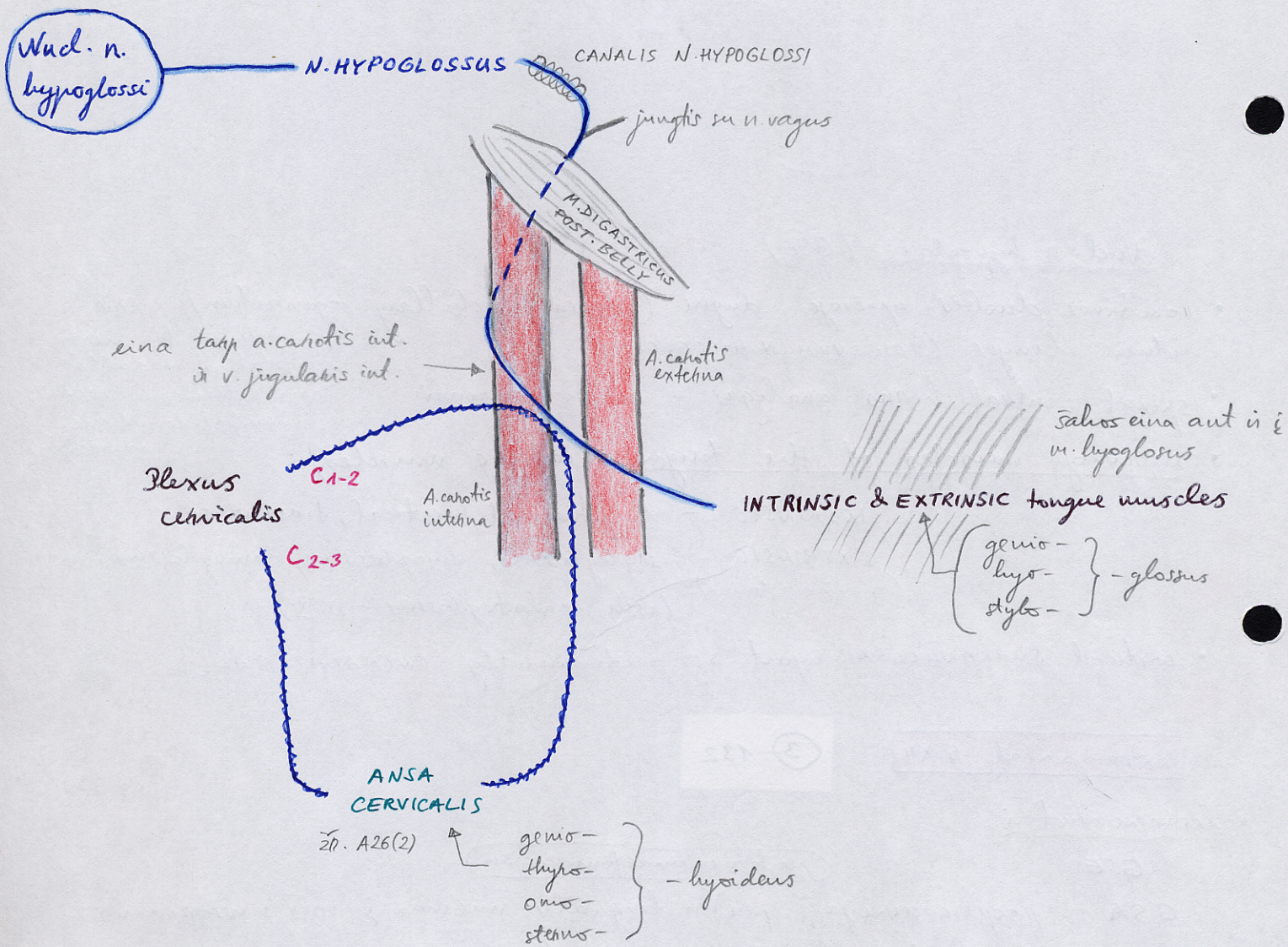

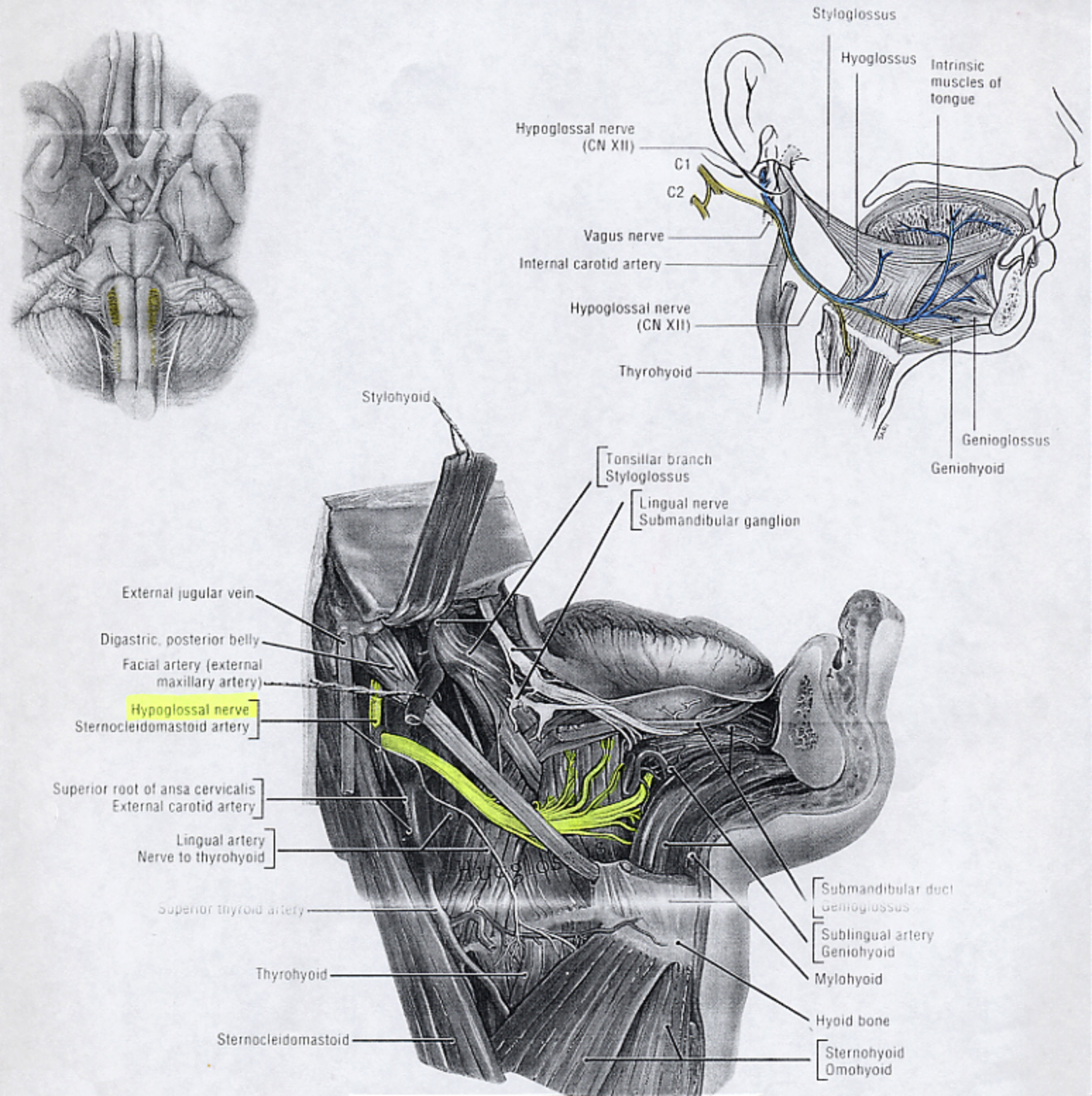
Styloglossus
Hyoglossus
Intrinsic muscles of tongue
Hypoglossal nerve (CN XII)
C1
C2
Vagus nerve
Internal carotid artery
Hypoglossal nerve (CN XII)
Thyrohyoid
Genioglossus
Geniohyoid
Stylohyoid
Tonsillar branch
Styloglossus
Lingual nerve
Submandibular ganglion
External jugular vein
Digastric, posterior belly
Facial artery (external maxillary artery)
Hypoglossal nerve
Sternocleidomastoid artery
Superior root of ansa cervicalis
External carotid artery
Lingual artery
Nerve to thyrohyoid
Hyoglossus
Submandibular duct
Sublingual artery
Geniohyoid
Mylohyoid
Thyrohyoid
Hyoid bone
Sternocleidomastoid
Sternohyoid
Omohyoid